3D 画像を用いた肝内脈管の立体的解剖理解

森　悠祐[1]　松山隆生[2]　森　隆太郎[2]　谷口浩一[2]　野尻和典[2]
熊本宜文[2]　武田和永[2]　田中邦哉[2]　遠藤　格[2]

[1]横浜市立大学医学部医学科４年　[2]同大学医学部消化器・腫瘍外科学

背景・目的

肝内脈管の走行はバリエーションが豊富であることが知られている[1)]．肝切除時に肝内脈管のバリエーションの把握が不十分な場合，温存すべき脈管を切離してしまい重篤な転帰をとる可能性がある．またまれなバリエーションのために予定していた手術が施行できない場合があり，肝内脈管の正確な立体的解剖理解が重要である[2)]．今回，肝区域，肝亜区域の指標として重要な門脈，肝静脈，肝動脈の分岐バリエーションを，MD-CT を基に作成した 3D 画像を用いて解析した．

対象・方法

2003年４月から2013年５月までに 3D 画像作成ソフト Mevis Liver Explorer を用いて 3D-CT を作成した404例中，肝腫瘍，肝硬変による肝内脈管の変異や肝切除の既往のある症例を除外し，肝静脈に関しては231例，門脈に関しては218例，肝動脈に関しては206例，胆管に関しては135例を対象とした．404例の疾患の内訳は，肝門部胆管癌が156例（38.6％），肝内胆管癌が58例(14.4％)，転移性肝癌が47例(11.6％)，胆嚢癌が21例（5.2％），生体肝移植ドナーが59例(14.6％)，肝外胆管癌が23例（5.7％），その他として GIST，脂肪腫，肝内結石，膵癌，血管腫などが40例であった．肝静脈の分岐様式と右下肝静脈の有無，肝門部における門脈の分岐様式，U-point, P-point までの距離，肝動脈の分岐様式について検討した．

結　果

肝静脈の本数は左肝静脈，中肝静脈は全例１本で，下大静脈から右肝を直接ドレナージする肝静脈の本数は１本：69例（29.9％），２本：85例（36.8％），３本：54例（23.3％），４本：21例（9.1％），５本：２例（0.9％）であった．右肝静脈の分岐様式は下大静脈への流入部から１cm 以内に合流する右上肝静脈と S8 のドレナージ静脈の有無により分類し，１cm 以内に合流枝をもたないⅠ型は190例（64.9％），１cm 以内に右上肝静脈が合流するⅡa 型は19例（8.2％），１cm 以内に S8 のドレナージ静脈が合流するⅡb 型は38例(16.5％)，１cm 以内に右上肝静脈と S8 ドレナージ静脈が共に合流するⅢ型は19例（8.2％），右上肝静脈が独立して下大静脈に合流するⅣ型は５例（2.2％）認められた．この結果は解剖献体を用いた報告の結果と近似していた[3)]．左，中肝静脈の分岐様式は共通幹をつくり合流する type1 は33例（14.3％），共通幹が短く MHV と LHV が同じ合流部をもつ type2 は128例（55.4％），それぞれが独立している type3 は70例（30.3％）に認めた．

肝門部における門脈の分岐様式については正常分岐型 typeⅠ を218例中の190例（87.2％），3幹同時分岐型 typeⅡを12例（5.5％），後枝独立分岐型 typeⅢを16例（7.3％）認めた[3)]．また，typeⅠ190例のうち共通幹をつくり分岐する正常分岐型は111例（58.4％），後枝門脈の共通幹をもたず直接 P6，P7 が分岐する症例を56例（29.5％），前枝門脈の共通幹をもたず直接 P5，P8 が分岐する症例を17例（8.9％），前枝と後枝がそれぞれ共通幹をもたず直接分岐する症例を６例（3.2％）認めた．また正常分岐型（typeⅠ）：190例中データ破損による測定不可例２例を除く188例の肝門部分岐から P-point, U-point までの距離を測定すると，P-point までは平均20.3 mm（5.2 mm～41.9 mm），U-point までは平均27.8 mm（16.7 mm～47.4 mm）であった．

肝切除術において指標となる U-point, P-point との位置関係から肝動脈走行を分類すると，右肝動脈に関しては，29例（14.1％）の症例で後区域枝が門脈の頭側を走行するいわゆる supraportal type で，このうち23例（11.2％）が A7 のみが単独で北回りをする supraportal type であった．また後区域への動脈枝が前区域門脈の腹側枝と背側枝の分岐の間を走行している極めてまれな走行を有する症例を２例確認した(Fig. 1)．左肝動脈に関しては U-point 付近の肝動脈の分岐様式について３type に分け検討した．ノーマルタイプが101例（55.2％），内側欠損型が35例（19.1％），外側区域動脈枝が内側区域枝から分岐するいわゆる clockwise type を46例（25.1％）に認めた．

次に46例の clockwise type をさらに詳しく分類す

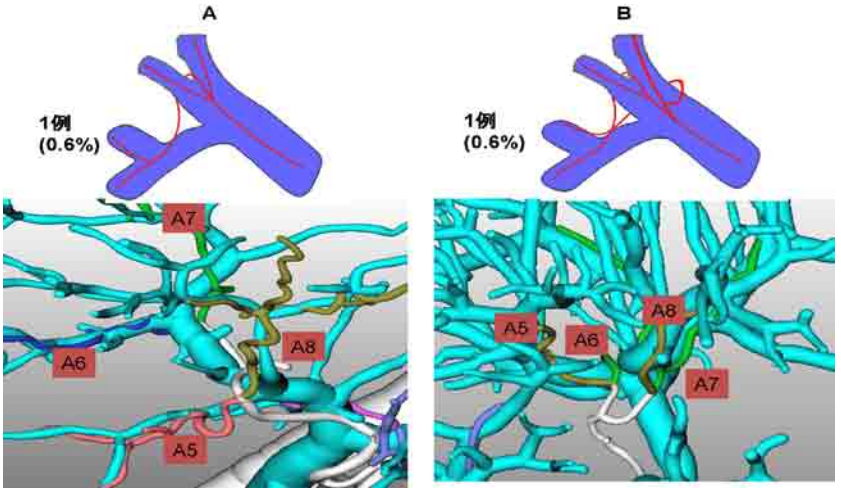

A　肝動脈後区域枝が前区域枝 A8，A5 間を走行するタイプ　B　肝動脈後区域枝 A7 が A8 から，A6 が A5 から分岐するタイプ

Fig. 1　前区域切除や左 3 区域切除時など後区域を残さなくてはならない肝切除術を施行する際に問題となる動脈走行亜型

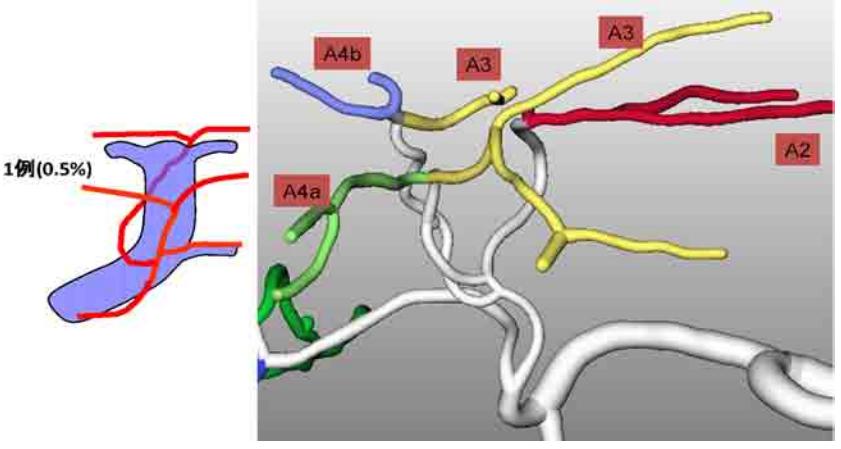

Fig. 2　まれな左肝の動脈走行．A4b と A3 の枝が別分岐で supuraportal に走行している．

ると，A2, A3 が共通管で A4 から分岐する A 型が16例（34.8％），A2, A3 が A4 と三叉になって分岐する B 型が10例（21.7％），A2 の枝が 2 本存在する C 型を 1 例（2.2％），A3 だけ時計回りする D 型を10例(21.7％)，A3 が時計回りして A4 が反時計回りする E 型を 6 例（13.1％），A2 だけ時計回りする E 型を 3 例（6.5％）に認めた．また，A4b と A3 が共通管をつくって supraportal に時計回りに分岐するまれな症例も認められた（Fig. 2）．

結　語

3D-CT を用いた生体における肝内脈管走行のバリエーションの頻度は過去に献体によって検討されたものと近似していた．さらに，まれな肝動脈の特殊分岐例を観察できた．3D-CT は今後のより安全な術前手術立案に大きく貢献するものと思われた．

文　献

1）　山中潤一．2009．肝臓外科治療における 3 次元画像支援―開腹肝切除および腹腔鏡下肝切除への応用．兵医大医会誌（Acta　Med Hyogo）34: 35–39
2）　Endo I, Sugita M, Fujii Y et al. 2007. Role of three-dimensional imaging in operative planning for hilar cholangiocarcinoma. Surgery 142: 666–675
3）　Couinaud C. 1988. Surgical Anatomy of the Liver Revisited, Couinaud C, Paris

To understand the running of the intrahepatic vascular systems using a 3D image

Yusuke MORI[1], Ryusei MATSUYAMA[2], Ryutarou MORI[2], Kouichi TANIGUTI[2], Kazunori NOJIRI[2], Takafumi KUMAMOTO[2], Kazuhira TAKEDA[2], Kuniya TANAKA[2], Itaru ENDO[2]
[1]4th Grade Student of the School of Medicine, [2]Department of Gastroenterolgical Surgery, Yokohama City University Graduate School of Medicine

Purpose: To understand the running of the intrahepatic vascular systems using a 3D image.
Methods: We analyze for 404 cases in which we have created a 3D-CT using a 3D image creational software Mevis Liver Explorer from 2003 to 2013, to exclude cases with a history of liver resection and intrahepatic vascular shift, liver tumor, 231 cases in relation to hepatic vein, 218 cases in relation to the portal vein, 206 cases in relation to hepatic artery, 135 cases in relation to bile duct.
Result: I examined the branch style of the hepatic vein and the portal vein, the hepatic artery and the distance of U-point and P-point.
Conclusion: This study relates that intrahepatic vessels in vivo using a 3D-CT with that it was classified by body donation in the past. Furthermore, it was found a special branch case of HA by increasing the number of cases studied. In addition to these, to use the 3D-CT image is possible to share the image to understand the running of the intrahepatic vascular systems as well as the expert. It was also confirmed the usefulness of 3D-CT. We think this study is to contribute significantly to a more secure preoperative surgical planning for the future.
Key words: 3D-CT, hepatic vascular systems, anatomy