

膀胱直腸隙と腹膜との関係についての発生学的研究

秋田恵一 山口久美子 坂本裕和 佐藤達夫

東京医科歯科大学大学院機能解剖学

はじめに

総排泄腔は発生中に尿膜腔と後腸とがつくる角に生ずる尿直腸中隔によって、前方の原始尿生殖洞と後方の肛門直腸管とに分けられる。これらの発生過程については、多くの研究があり、教科書等にも多くの模式図が載せられているが、その中で腹膜腔がどこまで広がっているのかという点について明確に示されているものはほとんどみられない。

Denonvilliers 筋膜は、Denonvilliers (1836) が Prostatoperitoneal membranous layer と呼んだものであり、前方は前立腺と、後方は腹膜と癒合する2層からなる膜様の層とされる。この筋膜については、その構造ならびに発生由来について非常に多くの議論がなされてきた (van Ophoven and Roth, 1997)。Denonvilliers 筋膜は男女とも解剖実習体においてはほぼ全例に認められるが、腹膜の下端部がどこまで達しているかについては明瞭ではない。

本研究は、発生過程において前立腺と直腸との間の間隙がどのように形成されるかを観察し、尿生殖洞と肛門直腸管とが分離していく過程と腹膜腔との関係を明らかにすることを目的としている。

材料と方法

正常 ICR マウス胚 (SLC, Shizuoka) 胎生11.5~18.5日 (11.5~18.5d.p.c) を用い、骨盤部の矢状断パラフィン切片を連続的に作製した。まず HE 染色により総排泄腔から尿生殖洞と直腸とに分かれる様子の観察をおこなった。鏡検にて apoptosis の存在が疑われた場合には、In Situ Cell Death Detection Kit, POD (ロッシュ・ダイアグノスティクス社) を用いて apoptosis の検出をおこなった。

結 果

総排泄腔は、発生にともなって前方の尿生殖洞と後方の直腸とに分離していく。この分離は胎生13.5日目には明瞭になった。尿生殖洞直腸隙は、胎生14.5日ごろより尿生殖洞と直腸との間の間葉組織に空隙が見られ始め、胎生16.5日ごろには両者の間隙が明瞭になった (Fig. 1)。この過程に先立ち、胎生12.5~13.5日において、apoptosis が尿生殖洞の後壁の間葉組織に観察された。apoptosis の領域は、胎生13.5~15.5日にかけて上下方向に拡大し、それによって尿生殖洞直腸隙が形成されていった。胎生16.5日には、会陰部から腹膜にいたるまで空隙が広がっていた。腹膜腔は、はじめ尿生殖洞直腸中隔の中に陥入しているが、その下端部は発生にともなって上昇していった。腹膜は、尿生殖洞直腸隙の上端を終始橋渡しするように張っており、この間隙を下降することはなかった。

考 察

Denonvilliers 筋膜は発生途上に腹膜の直腸膀胱盲嚢 (rectovesical cul-de-sac) の2つの壁が癒合してできたものとされる (Cunéo and Veau, 1899; Smith, 1908a, b)。本研究の所見より、尿生殖洞直腸中隔の中に陥入していた腹膜腔が尿生殖洞直腸間隙となるのではなく、発生過程でその位置が上昇していく。この一次陥入部の腹側に新たな間隙が間葉の細胞の apoptosis によって形成され、その間隙が尿生殖洞直腸間隙となると考えられる。よって、腹膜は会陰小体の高さまで下降することではなく、前立腺の頭背側縁付近に停止すると考えられる。Denonvilliers 筋膜的な発生時に癒合する2層の膜の間を剥離することは、解剖実習体を用いた検索からは不可能であったが、剥離

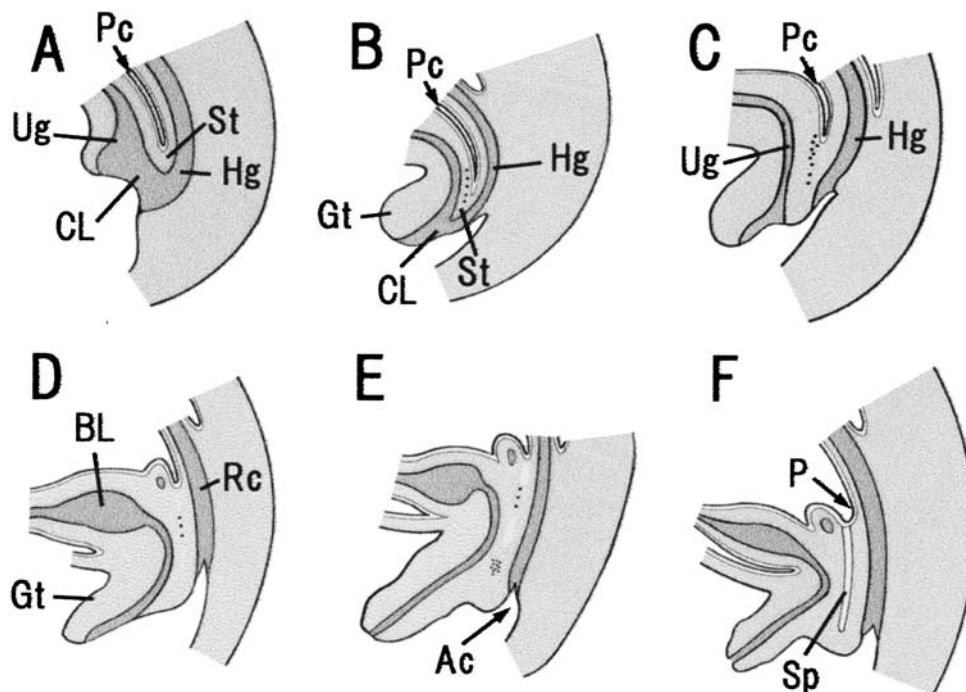


Fig. 1 Developmental process of the urorectal space in mouse. A black dot indicates the incidence of programmed cell deaths. A, 11.5d.p.c. (E11); B, 12.5d.p.c.; C, 13.5d.p.c.; D, 14.5d.p.c.; E, 15.5d.p.c.; F, 16.5d.p.c.
Ac, anal canal; BL, bladder; CL, cloaca; Gt, genital tubercle; Hg, hindgut; P, peritoneum; Pc, peritoneal cavity; Rc, rectum; Sp, urorectal space; St, sinorectal septum; Ug, urogenital sinus.

できるとしたならば前立腺の上部までであり、会陰小体まで剥離できるわけではないことがわかる。

総排泄腔は、尿生殖洞直腸中隔によって前後に分割されると一般に教科書にかけられているが、前後の分離の中心が、より腹側に位置することより、尿生殖洞と直腸との分離過程についても新たな検索が必要と考えられる。

文献

- 1) Cunéo V, Veau B: De la signification morphologique des aponevroses périvesicales. *Journal de l' Anatomie* **35**: 235-245,

1899

- 2) Denonvilliers CPD: Anatomie du perinee. *Bull Mem Soc Anat Par* **10**: 105-110, 1836
- 3) Smith EG: Studies in the anatomy of the pelvis, with special reference to the fasciae and visceral supports. Part I. *J. Anat. Physiol.* **42**: 198-218, 1907/1908a
- 4) Smith EG: Studies in the anatomy of the pelvis, with special reference to the fasciae and visceral supports. Part II. *J. Anat. Physiol.* **42**: 252-270, 1907/1908b
- 5) van Ophoven A, Roth S: The anatomy and embryological origins of the fascia of denonvilliers: A medico-historical debate. *J. Urol.* **157**: 3-9, 1997

An embryological study of the rectovesical space

Keiichi AKITA, Kumiko YAMAGUCHI, Hirokazu SAKAMOTO, Tatsuo SATO
Unit of Functional Anatomy, Graduate School, Tokyo Medical and Dental University

In the adult, the prostate and the rectum are separated by an extraperitoneal space. The development of the space is closely related to the development of the Denonvilliers' fascia. However, the details of the development of this space remains unclear. We examined serial sagittal sections of male mouse embryos (E11.5-18.5). The sections were stained with HE stain, and in several sections TUNEL staining was applied to the sections by using the In Situ Cell Death Detection Kit (Roche Diagnostics Co.) to examine the incidence of programmed cell death. The programmed cell death in the urorectal septum was detected in E12.5 in the mesoderm surrounding the urogenital sinus. The urorectal space was formed after a series of programmed cell death up to E16.5. The space extended from the level of the distal end of the rectum to the level of the proximal end of the urethra. Therefore, the peritoneum merely served as the ceiling of the space, and Denonvilliers' fascia could not reach the distal end of the space.

Key words: Denonvilliers' fascia, rectovesical space, urorectal space, programmed cell death