

経直腸的3次元超音波映像法の試み

斉藤雅人 手塚清恵 渡辺 洸* 馬木清隆** 渡辺紳一郎** 入江喬介***

明治鍼灸大学泌尿器科学教室 *同大学大学院第3基礎医学講座 **アロカ株式会社 ***マイクロソニック社

はじめに

私たちは、経直腸的に膀胱・前立腺の3次元超音波映像法を試みた。目的としては、膀胱腫瘍の3次元表示、前立腺の血管構築、TURPの切除状況の3次元的観察の3つであった¹⁾。また新たに椅子式経直腸的電子スキャン Electronic Transrectal Scanning Chair (ETSC) を開発したので報告する²⁾。

対象

対象は、明治鍼灸大学附属病院泌尿器科を受診した膀胱腫瘍6例、前立腺肥大症10例（うち4例はTURPの切除状況の3次元的観察）、前立腺癌4例の計20例と、ボランティアによる正常前立腺6例の計26例であった。椅子式経直腸的電子スキャンは、前立腺肥大症67例、前立腺癌19例、正常20例、前立腺炎5例の計111例に対して試用した。

装置ならびに方法

画像診断装置としてはアロカ社製SSD5500を、3次元表示のための画像解析装置としてはTOMTEC社の3次元解析装置IMG-DXを用いた。経直腸的プローブはアロカ社製経直腸用バイプレックス探触子を用いた。被検者を左側臥位にして下肢を屈曲させ、バイプレックス探触子を直腸内に挿入してコンベックスキャナにより膀胱・前立腺の超音波断層像を描出した。探触子を引き抜きながら画像情報を記録し、画像解析装置により3次元画像を作成した。さらに椅子式経直腸的超音波断層装置にカラードプラ法が可能な電子スキャンを搭載し、安定して前立腺の3次元画像が得られるように、新規に開発した (Fig. 1)。

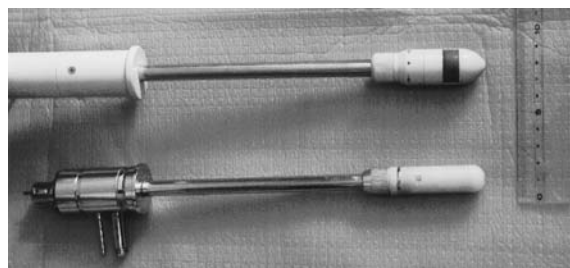


Fig. 1 Upper: Newly developed transrectal electronic scanner. Lower: Typical transrectal radial scanner.

結果

1. 経直腸用バイプレックス探触子による描出

- 1) 膀胱腫瘍の3次元表示
6例全例において多方向からの観察が可能であり、将来は膀胱鏡に匹敵する所見が期待できた。
- 2) 前立腺の血管構築
血管像を描出できたが、鮮明度に難点があった。
- 3) TURPの切除状況の3次元的観察
3次元表示は可能であった。様々な角度からの観察が可能であり、より詳細な切除状況が把握できた。

2. 椅子式経直腸的電子スキャンによる描出

111例中110例において、プローブの直腸内への挿入が可能で、前立腺の検索ができた。Bモード画像の分解能は高く、鮮明な前立腺の超音波断層像が得られた。TURPの切除状況の観察もコンピュータ処理により矢状断面の2次元画像や3次元画像での観察が可能であった。カラードプラ法により、前立腺の血行動態の観察ならびに膀胱内の尿噴流の観察も良好にできた。プローブの機械的な引き抜きにより、より確実に安定した3D画像が得られた (Fig. 2)。

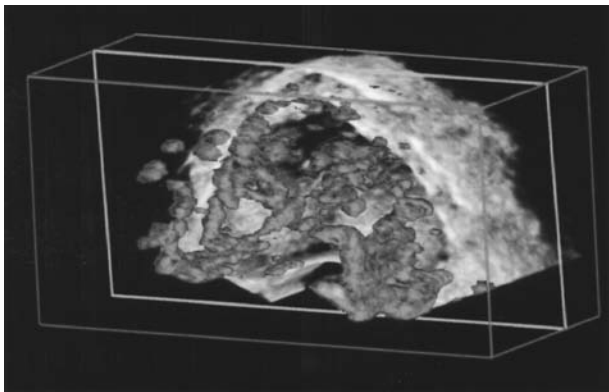


Fig. 2 Three-dimensional ultrasonogram of blood flow in the prostate.

考察および結論

1. 膀胱腫瘍の3次元表示

多方向からの観察が可能，将来は膀胱鏡に匹敵す

る所見が期待できる，カラードプラ法との組み合わせで浸潤度判定に役立つ。

2. 前立腺の血管構築

血管像を描出できた，まだ鮮明度に難点がある。

3. TURP の切除状況の3次元的观察

3次元表示は可能であった，様々な角度からの観察が可能でより詳細な切除状況が把握できる。

4. 椅子式経直腸的電子スキャンは，3次元表示法をより発展させる可能性がある。

文献

- 1) 齊藤雅人，手塚清恵，星 伴路，北小路博司，山尾 裕，渡辺 決，馬木清隆，渡辺紳一郎：経直腸的3次元超音波映像法の試み．第51回日本泌尿器科学会中部総会，抄録集：111，2001
- 2) 渡辺 決：経直腸的超音波断層法の開発と応用．日泌尿会誌 65: 613-632, 1974

A trial of transrectal 3D ultrasonography

Masahito SAITOH, Kiyoe TETSUKA, Hiroki WATANABE*, Kiyotaka UMAKI**, Shin-ichiro WATANABE**, Kyousuke IRIE**

*Department of Urology and *The 3rd Department of Basic Medicine, Meiji University of Oriental Medicine,*

***Aloka Co., Ltd., ***Microsonic Co., Ltd.*

Three-dimensional ultrasonography of the prostate and the bladder was performed by means of transrectal scanning. The patients were 6 cases of bladder cancer, 77 cases of benign prostatic hyperplasia (included 5 cases which had undergone transurethral resection of the prostate), 23 cases of prostate cancer, 5 cases of prostatitis and 26 normal subjects.

At the initial stage of this study, a transrectal bi-plane probe carrying a microconvex and a linear transducer was used to obtain the sonograms. The probe is of a handy type and emits 5 MHz ultrasound. A TOMTEC IMG-DX 3D analyzer was used to obtain 3D images.

Later, we developed an electronic transrectal scanning chair in which a specially-designed electronic scanner was fitted to the ordinary chair type TRUS machine. The electronic scanner is convex type, emits 3 to 9 MHz ultrasound and the frequency is changeable. The scanning angle of the transducer is 180 degrees. The maximum diameter of the probe is 22 mm, which is 5 mm larger than the ordinary radial probe. This probe is connected to an imaging unit (ALOKA SSD 5500) and transrectal ultrasonograms of the prostate are obtained. The patient sits on the chair and the probe is inserted into the rectum. Although the new probe is larger than the ordinary one, no difficulty was noticed concerning insertion.

Three-dimensional images were useful in the observation of bladder tumors and the prostate resected by TURP. We tried to obtain 3D images of the blood flow in the prostate. Until now, this has not proved practical. However, it can be expected as a new approach for the diagnosis of prostatic diseases in the future.

It was concluded that transrectal 3D ultrasonography is useful in the diagnosis of bladder cancer and the evaluation of TURP, and that the electronic transrectal scanning chair is a very promising tool for the diagnosis of prostatic diseases.

Key words: Ultrasonography, 3D images, Prostate, Bladder cancer, color Doppler